

· 临床指南 ·

## 显微腰椎间盘突出术临床技术指南

中国医师协会骨科医师分会脊柱微创专业委员会显微镜学组

**【摘要】**显微腰椎间盘突出术的手术疗效确切,相对传统手术具有较小的创伤,已经成为国际上腰椎间盘突出症手术治疗的重要手段。目前,显微腰椎间盘突出术并未在我国广泛开展,同时还存在诸多争议和有待规范的问题。为促进显微腰椎间盘突出术的规范开展,针对显微镜准备、显微腰椎间盘突出术的适应证和禁忌证、显微腰椎间盘突出术的技术流程、显微腰椎间盘突出术的围手术期并发症处理等相关问题,参考近年来国内外显微腰椎间盘突出术临床应用的最新进展,遵循循证医学原则,征询建议并反复讨论后制定了本指南,旨在为显微腰椎间盘突出术的临床应用提供可靠依据,避免不恰当、不规范的诊疗行为,从而提高其临床应用价值。

**【关键词】**腰椎间盘突出症;显微腰椎间盘突出术;技术指南

**【中图分类号】** R681

**【文章编号】** 2095-9958(2024)01-0001-08

**【文献标志码】** A

DOI:10.3969/j.issn.2095-9958.2024.01.01

### Clinical technique guideline for lumbar microdiscectomy

Spinal Microsurgery Society, Committee of Minimally Invasive Spinal Surgery, Chinese Association of Orthopaedic Surgeons

Corresponding Author: ZHOU Yue

**【Abstract】** Lumbar microdiscectomy has become an important method for surgical treatment of lumbar disc herniation in the world, because of its stable and exact clinical outcomes, and less trauma compared with conventional surgery. Currently, lumbar microdiscectomy has not been widely practiced in China, and there are several controversial issues and problems to be standardized. These problems mainly include the preparation of microscope, surgical indications and contraindications, surgical procedures, and the management of perioperative complications. By referring to the latest progress in the clinical application of lumbar microdiscectomy at home and abroad in recent years and consulting experts' opinions and suggestions repeatedly, we have formulated this clinical technical guideline for lumbar microdiscectomy following the principles of evidence-based medicine. This technical guideline aims to unify and standardize the above issues to provide a reliable basis for the clinical application of lumbar microdiscectomy, preventing inappropriate and non-standard diagnosis and treatment behaviors, and thus improving its clinical application.

**【Key words】** Lumbar Disc Herniation; Lumbar Microdiscectomy; Technical Guideline

腰椎间盘突出症(lumbar disc herniation, LDH)是最常见的脊柱退变性疾病,给患者带来巨大痛苦和经济负担<sup>[1-2]</sup>。20世纪70年代,显微腰椎间盘突出术逐渐被脊柱外科医师广泛接受并作为LDH手术治疗的“金标准”<sup>[3-5]</sup>。手术显微镜不仅可以对操作区域的解剖结构进行放大观察;更重要的是,相对于普通显示屏幕,显微镜足够的景深使镜下视野呈三维立体结构,对解剖及病变结构有良好的立体辨识能力,深层组织辨识度高,更利于神经周围操作的轻柔、安全、精准。显微腰椎间盘突出术具有更加稳定、确切

的临床疗效,且相对传统手术创伤更小,住院时间更短<sup>[6-11]</sup>。然而,相较传统裸眼腰椎间盘突出术,显微镜下腰椎间盘突出术有一定的学习曲线,与内镜下腰椎间盘突出术相比,其学习曲线也不相同。为促进显微腰椎间盘突出术的规范开展,针对显微镜准备、显微腰椎间盘突出术的适应证和禁忌证、显微腰椎间盘突出术的技术流程、显微腰椎间盘突出术的围手术期并发症处理等相关问题,通过参考近年来国内外显微腰椎间盘突出术临床应用的最新进展,遵循循证医学原则,征询建议并反复讨论后制

**【通信作者】** 周跃, E-mail: happyzhou@vip.163.com

**【引用格式】** 中国医师协会骨科医师分会脊柱微创专业委员会显微镜学组. 显微腰椎间盘突出术临床技术指南[J]. 中华骨与关节外科杂志, 2024, 17(1): 1-8.

定了《显微腰椎间盘突出术临床技术指南》(下文称“本指南”),指南注册编号PREPARE-2023CN456。

本指南的文献等级评定标准采用牛津循证医学证据等级的5级分类标准(表1)。参照推荐意见分级的评估、制定及评价(grading of recommendations assessment development and evaluation, GRADE)工作组和其他工作组的相关方法评估研究证据的质量<sup>[12-13]</sup>,将推荐等级分为强推荐、弱推荐(表2)。

表1 循证医学证据等级

级别	定义
1级	同质随机对照试验的系统评价;单个随机对照试验
2级	同质队列研究的系统评价;单个队列研究;结果研究
3级	同质病例对照研究的系统评价;单个病例对照研究
4级	病例系列研究
5级	专家意见

表2 推荐等级

级别	定义
强推荐	确定针对患者的临床决策或干预利大于弊或弊大于利
弱推荐	不能确定临床决策或干预措施的利弊,采取临床决策或干预措施利弊相当

文献检索与纳入:在万方数据知识服务平台、中国知网、PubMed中对中英文文献进行检索。以[腰椎间盘突出症(lumbar disc herniation)and坐骨神经痛(sciatica)]or[流行病学(epidemiology)or治疗(treatment)or椎间盘切除术(discectomy)or显微椎间盘切除术(microdiscectomy)or显微内镜下显微椎间盘切除术(microendoscopic microdiscectomy)or通道下显微椎间盘切除术(tubular microdiscectomy)or激进的椎间盘摘除(aggressive discectomy, AD)or有限的椎间盘摘除(limited discectomy, LD)or纤维环修复(annular closure)or引流(drainage)or并发症(complication)]为检索式进行文献检索。文献纳入顺序按照证据等级由高至低依次纳入。初步纳入426篇英文文献和45篇中文文献,筛选后最终纳入62篇文献。

## 1 显微镜操作准备

显微镜的使用者(包括术者和准备人员)需要事先掌握显微镜的操作准备。

### 1.1 调节瞳距

将显微镜垂直定位在一个平面物体上方,例如一张纸。调节双目镜筒上的瞳距,直至两个目镜图像(对象和视场边缘)能融合为一个圆形图像(图1A)。

### 1.2 调节目镜上的眼罩及屈光度

根据术者的使用需求,通过旋转眼杯来调节眼杯的高度。将目镜上的屈光度调整环设置为0 dpt。透过目镜进行观察并调整图片清晰度(图1B)。

### 1.3 测试显微镜

①对焦系统的测试:在对焦状态下工作距离的测试,建议工作距离>50 cm,以确保手术中使用长柄工具时具有良好的工作空间;②显微镜悬挂机械臂按钮的测试:显微镜的放大倍数根据术者和手术需要调节,一般放大倍数为4~6倍。

### 1.4 准备无菌保护套

由已消毒穿手术衣的无菌人员将无菌保护罩套在手术显微镜上(图1C)。在套罩时应注意为手术显微镜的摆动、倾斜和旋转运动留出充足的活动空间。有些无菌保护罩上还带有物镜罩和目镜保护套,能有效包裹和保护手术显微镜镜头,保持显微镜镜头视野清晰,有利于手术的顺利进行。无菌人员在包装好保护罩后需更换手套。手术人员可以调节手柄对焦物镜。如术者需要通过调整目镜来调节瞳距时,需即刻更换手套。

### 1.5 设备摆位

将显微镜准备完毕后,放置在一个不易污染且便于移动的位置,使用时应推移到一个对术者方便且舒适的位置,建议放置在术者身后或者助手身后(根据显微镜类型或者术者操作习惯而定)。设备摆位时需要考虑到显微镜与手术台、透视设备、无影灯及摄像设备的相对位置,避免相互干扰。移动时要注意无菌操作、避免污染。

## 2 显微腰椎间盘突出术的适应证和禁忌证

显微腰椎间盘突出术可作为LDH手术的手术治疗方式<sup>[14-20]</sup>(证据等级:1级,强推荐)。显微腰椎间盘突出术并不改变传统腰椎间盘突出术的适应证或手术时机。除了患者全身情况无法耐受全身麻醉手术,显微腰椎间盘突出术对于LDH没有绝对禁忌证。相对禁忌证主要包括腰椎不稳、腰椎滑脱等<sup>[21-22]</sup>。条件允许的情况下,显微腰椎间盘突出术可以通过日间手术方式来实施<sup>[23-24]</sup>(证据等级:3级,弱推荐)。



A. 调节瞳距为55~75 mm,使用前根据术者的瞳距来调节目镜之间的距离,以保证两个目镜中的图像重合到一起(双圈代表初始视野,红叉代表双眼视野没有完全融合,单圈代表双眼视野完全融合);B. 调节屈光度;C. 显微镜无菌保护套的准备。

图1 显微镜操作准备

### 3 显微腰椎间盘突出术的技术流程

#### 3.1 术前准备

患者进行完备的影像学检查,包括脊柱X线、CT和MRI。患者还应接受全面的临床评估,评估全身状况是否能耐受全身麻醉手术<sup>[4,25-26]</sup>(证据等级:3级,强推荐)。术前是否进行导尿,取决于患者是否伴有泌尿系统疾病,并预估手术难度及手术时间等,术者操作熟练的情况下此类手术可不进行导尿(证据等级:5级,强推荐)。

**手术体位:**全身麻醉下,患者取俯卧位<sup>[4]</sup>(证据等级:3级,强推荐)。在骨性突起部位分别垫软垫,避免腹部受到挤压而影响静脉回流,减少术中静脉出血<sup>[4]</sup>。

**术前定位:**以C型臂或G型臂X线机定位。选择通道时,在对应手术节段的椎间隙皮下插注射针头定位,并在棘突中线旁开1.0~1.5 cm处标记纵向皮肤切口;不选择通道时,即行显微镜下椎间盘切除术,可选取棘突中线切口。

#### 3.2 微创通道系统的选择

显微腰椎间盘突出术建议联合微创通道系统完成,以达到更小的手术创伤并取得与单纯显微腰椎间盘突出术同等的临床疗效<sup>[4,10,27-32]</sup>(证据等级:1级,强推荐)。目前,显微镜下微创通道系统主要采用逐级导棒扩张技术(图2),然后配以14~18 mm的操作通道。与显微镜配合的微创通道系统分为可扩张的拉钩系统和非扩张的管状通道系统。初学者可以选择空间较大的可扩张通道,待术者操作技术熟练后可以选择对组织创伤更小的非扩张通道(证据等级:5级,弱推荐)。同时,初学者可以选择直径较大的16~18 mm通道,待术者操作技术熟练后可以逐渐将通道直径调整至14~16 mm(证据等级:5级,弱推荐)。值得注意的是,无论是可扩张的牵开器系统和

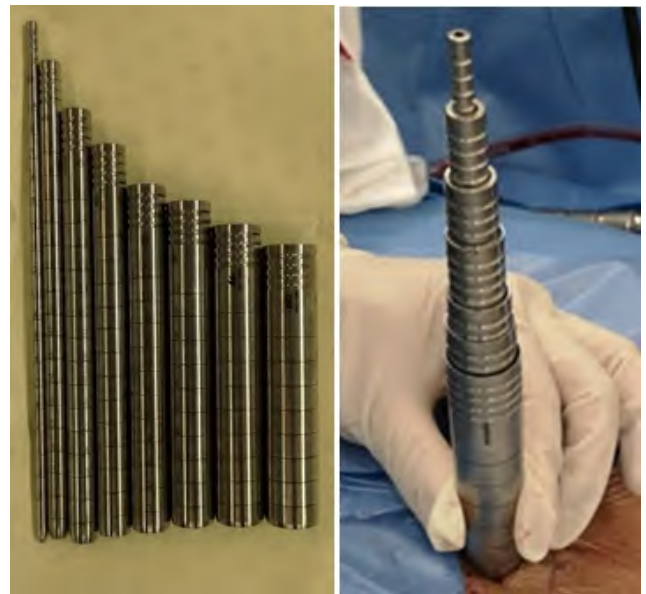


图2 逐级导棒扩张技术

非扩张的管状通道系统,长度都要合适,通道边缘尽量紧贴表皮以缩短工作距离。

#### 3.3 手术步骤

##### 3.3.1 手术通道系统的置入

选择通道下进行手术时,沿设计好的切口线逐层切开皮肤、皮下组织及深筋膜。用双极电凝止血,尽量避免使用单极电刀。以初级扩张导棒适当分离棘突旁肌肉,并放置在目标椎间隙上位椎板下缘与棘突交界处。然后进行逐级导棒扩张,最后放置通道,并用连接臂固定在手术床上。再次进行侧位X线透视确定通道所在节段位置准确无误(图3)。

##### 3.3.2 骨性结构的显露

此时引入显微镜,在镜下清理覆盖的残留软组织并识别骨性标志,如上位椎板下缘、椎板间隙、关节突关节等。以磨钻或Kerrison咬骨钳去除上位椎板的下缘部分及下关节突内侧缘,显露黄韧带近端



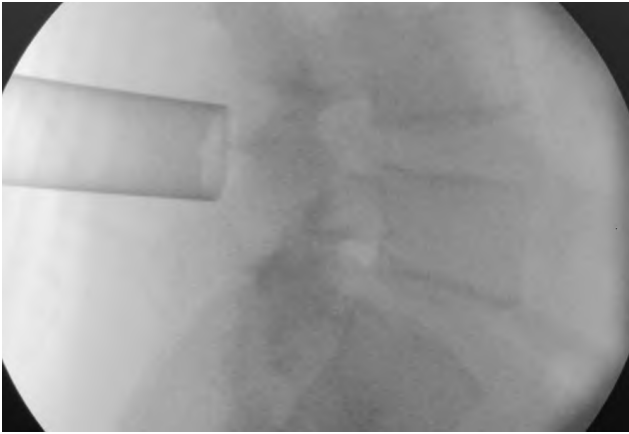


图3 放置通道后侧位X线透视确认通道所在节段

附着部(图4A)。在使用磨钻过程中,助手需冲洗生埋盐水以去除磨除的骨屑并降温。

### 3.3.3 黄韧带的显露和切除

以刮匙或神经剥离子、神经探钩分离黄韧带,利用向上成角的刮匙,滑入上位椎板下方,然后向尾端旋转刮匙,将黄韧带从硬脊膜上安全剥离(图4B)。以Kerrison咬骨钳移除部分黄韧带以暴露硬膜囊。显微镜下清晰可见硬膜外脂肪及静脉丛。利用双极电凝清理硬膜外脂肪和硬膜外静脉。存在椎间盘突出合并黄韧带肥厚者,建议切除黄韧带;单纯椎间盘突出者,显微镜下可适当保留黄韧带或硬膜外脂肪,可减少粘连和瘢痕<sup>[33-35]</sup>(证据等级:3级,弱推荐)。

### 3.3.4 神经根的显露和减压

球头探钩探查神经根,锐头探钩分离神经根粘连。识别硬脊膜外侧边缘及神经根的肩部。顺着硬脊膜从头端向尾端探查。适当打开侧隐窝骨性结构后,紧贴神经根肩部以神经根牵引器或神经根探钩将神经根向内侧轻柔牵拉。牵开神经根后,可见突出的椎间盘(图4C)<sup>[36]</sup>。如果椎间盘表面覆盖有静脉丛干扰手术操作,可利用双极电凝对静脉丛进行预止血(证据等级:5级,弱推荐)。通常在突出最明显

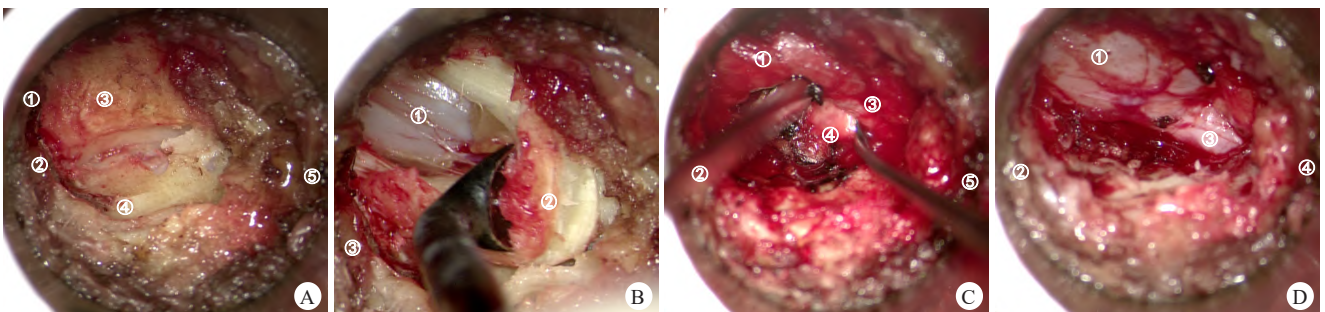
部位或已经破损部位切开椎间盘纤维环,并使用2 mm髓核钳取出突出髓核组织。较大的椎间盘碎片不能用暴力整块拉出,以避免神经根牵拉损伤。突出髓核组织摘除完成后,可以对切开的纤维环进行修补以防再次突出<sup>[37-39]</sup>(证据等级:1级,弱推荐)。所有显微镜下手术器械均建议选择曲柄器械(证据等级:5级,强推荐)。

### 3.3.5 极外侧型LDH

对于极外侧型LDH,由于其突出部位与典型的LDH不同,常规棘突旁入路不适用,可采用横突间入路手术<sup>[40]</sup>(证据等级:4级,强推荐)。脊柱显微镜辅助下经Wiltse横突间入路治疗极外侧型LDH,具有创伤小、出血少和手术效果好的优点,是一种良好的微创手术方式<sup>[41-43]</sup>。该手术可在全身麻醉下进行,定位病变节段的关节突外侧缘与横突间,以病变节段为中心纵向做长约2.0 cm切口,切开皮肤、皮下组织、深筋膜。在最长肌与多裂肌之间钝性分离,放置管型通道,X线透视下明确通道位于病变节段的关节突外侧缘、上下椎体横突间。切除棘突间韧带后暴露下位椎体上关节突外缘。磨钻磨除上关节突外上缘,必要时磨除部分峡部外缘,去除部分椎间孔韧带,见穿行的出行神经根及血管。可见突出的椎间盘髓核组织,去除压迫髓核并松解粘连神经根。用双极电凝灼烧收缩纤维环破口。彻底止血后,冲洗关闭伤口。术中尽量避免过多牵拉和分离出行神经根,以减少术后神经节炎的发生几率。

### 3.3.6 游离型LDH

对于脱落的游离髓核组织,术者可以通过向上下或左右方向倾斜通道来达到椎间盘突出位置,从而去除突出的髓核组织。如向远端游离的髓核,可向下方倒放通道,去除下位椎体的部分上位椎板,在硬脊膜囊和神经根腋侧探查并取出游离髓核,术中需注意动作轻柔并细致止血。



A. 显露黄韧带近端附着部(①椎板下缘,②头端,③黄韧带,④关节突,⑤尾端);B. 以刮匙在上位椎板下缘剥离黄韧带(①硬脊膜囊,②黄韧带,③头端);C. 暴露突出椎间盘(①硬脊膜囊,②头端,③神经根,④椎间盘,⑤尾端);D. 确认神经根完全松解(①硬脊膜囊,②头端,③神经根,④尾端)。

图4 显微腰椎间盘切除术的手术步骤

### 3.3.7 减压完成的判断和切口的关闭

判断完成神经减压的标准:球头探钩在神经结构腹侧滑过,未触及团块样阻碍,表明腹侧已减压彻底;在椎弓根内侧缘及神经根背侧轻松滑过,表明背侧减压彻底;向内外侧推开5 mm无阻力,表明侧方减压彻底(图4D)<sup>[36]</sup>。如术中放置了止血材料(如明胶海绵),手术结束时需要尽量取出。根据手术具体情况,选择通道下放置引流管(证据等级:1级,强推荐)<sup>[44]</sup>或者不放置引流管(证据等级:3级,弱推荐)<sup>[45]</sup>后关闭切口。手术切口关闭后建议局部注射利多卡因联合罗哌卡因1:1混合液(证据等级:5级,强推荐)。

### 3.3.8 显微腰椎间盘突出术中椎间盘摘除程度的选择

不建议在椎间盘内采用刮匙刮除等AD<sup>[46]</sup>(证据等级:2级,强推荐)。尽管与AD相比,LD存在更高或类似的复发率<sup>[46-48]</sup>,但LD较AD有更高的临床满意度和更低的椎间盘进行性退变发生率<sup>[46,48-50]</sup>。

## 4 显微腰椎间盘突出术围手术期并发症及处理

### 4.1 硬脊膜撕裂

显微腰椎间盘突出术硬脊膜撕裂后脑脊液漏的发生率与传统手术无显著差异<sup>[4,31]</sup>。值得注意的是,在通道下手术发生脑脊液漏一般不需要再次手术进行修补,可能是因为通道取出后椎旁肌肉组织的回纳消除了潜在的脑脊液持续存在的空间<sup>[4]</sup>(证据等级:3级,强推荐)。建议待引流液颜色清亮后早期(通常在术后48 h内)拔除引流管并进行加压包扎(证据等级:5级,强推荐)。

### 4.2 神经根损伤

神经根损伤的常见原因包括术中出血导致视野不清晰、过度神经根牵拉、神经周围粘连、翻修手术的神经周围瘢痕及先天性神经根异常。在尝试进入椎间隙之前,必须明确硬膜囊边缘和神经根肩部。当发现椎间盘从神经根的腋部突出,妨碍向中线牵拉神经根时,可先在神经根腋部行探查减压,然后再向中线牵拉神经根进入椎间隙<sup>[4]</sup>。

### 4.3 硬膜外出血和血肿

术中出血会影响手术操作,可通过以下措施减少术中出血:①术中正确摆放患者体位,使其腹部不受压迫;②精准轻柔的术中操作,避免损伤非必要操作区域的静脉丛,使用双极电凝对椎间盘表面的静脉丛进行预止血或止血。在少数情况下,术后硬膜外血

肿引起神经功能损害需要急诊手术解除神经压迫。

### 4.4 伤口感染

显微腰椎间盘突出术感染率较低,约为0.1%<sup>[51-52]</sup>。目前,关于显微镜的使用是否增加伤口感染几率的观点尚存争议<sup>[53-55]</sup>。单纯减压手术不建议预防性使用抗生素<sup>[46]</sup>(证据等级:2级,弱推荐)。

### 4.5 脊柱稳定性破坏

尽管显微腰椎间盘突出术对于腰椎稳定结构的损伤是微小的,但仍可能对腰椎稳定结构(关节突关节)造成一定的破坏,从而导致术后腰椎不稳甚至滑脱<sup>[56-57]</sup>。术中需注意对关节突关节的保护。

### 4.6 复发

研究表明,显微腰椎间盘突出术的复发率为2%~11%<sup>[4,52,58-62]</sup>,目前认为其复发率同传统手术比较差异无统计学意义。

附:《显微腰椎间盘突出术的临床技术指南》专家委员会成员(按姓氏拼音排序)

白玉树 海军军医大学第一附属医院(长海医院)  
 昌耘冰 广东省人民医院  
 崔 轶 中国人民解放军联勤保障部队第九二〇医院  
 马学晓 青岛大学附属医院  
 冯陈诚 陆军军医大学第二附属医院(新桥医院)  
 冯大雄 西南医科大学附属医院  
 冯皓宇 山西白求恩医院  
 丰荣杰 山东省立医院  
 高延征 河南省人民医院  
 郭海龙 新疆医科大学第一附属医院  
 海 涌 首都医科大学附属北京朝阳医院  
 郝定均 西安市红会医院  
 黄 博 陆军军医大学第二附属医院(新桥医院)  
 黄异飞 新疆维吾尔自治区中医医院(新疆医科大学附属中医医院)  
 贺石生 上海第十人民医院  
 贺西京 西安国际医学中心  
 姜建元 复旦大学附属华山医院  
 雷 青 长沙市第三医院  
 李 波 贵州省人民医院  
 李长青 陆军军医大学第二附属医院(新桥医院)  
 梁 裕 上海交通大学医学院附属瑞金医院  
 廖 博 空军军医大学第二附属医院(唐都医院)  
 刘 浩 四川大学华西医院  
 刘 晖 中国人民解放军联勤保障部队九〇九医院  
 刘 鹏 吉林大学中日联谊医院  
 刘 鹏 陆军军医大学附属第三医院(大坪医院)  
 陆 声 云南省第一人民医院  
 刘向阳 湖南省人民医院  
 刘新宇 山东大学齐鲁医院  
 鲁世保 首都医科大学宣武医院

罗卓荆 空军军医大学第一附属医院(西京医院)  
 吕国华 中南大学湘雅二医院  
 任 静 曲靖市第一人民医院  
 单乐群 西安市红会医院  
 史建刚 海军军医大学第二附属医院(长征医院)  
 孙建华 石河子大学第一附属医院  
 孙 宇 北京大学第三医院  
 王 兵 昆明医科大学第一附属医院  
 王 冰 中南大学湘雅二医院  
 王庆德 郑州市骨科医院  
 王向阳 温州医科大学附属第二医院  
 王 岩 中国人民解放军总医院  
 王永江 鄂尔多斯中心医院  
 吴文坚 上海交通大学医学院附属瑞金医院  
 吴小涛 东南大学附属中大医院  
 夏亚一 兰州大学第二医院  
 徐 杰 福建省立医院  
 闫 铭 空军军医大学第一附属医院(西京医院)  
 闫晓东 空军军医大学第二附属医院(唐都医院)  
 杨 操 华中科技大学同济医学院协和医院  
 杨惠林 苏州大学附属第一医院  
 杨 强 天津市天津医院  
 叶晓健 上海交通大学医学院附属同仁医院  
 张绍昆 吉林大学第一医院  
 张 为 河北医科大学第三医院  
 张文志 中国科学技术大学附属第一医院(安徽省立医院)  
 张亚庆 陆军军医大学第二附属医院(新桥医院)  
 周非非 北京大学第三医院  
 周 跃 陆军军医大学第二附属医院(新桥医院)  
 朱丰照 陆军军医大学第二附属医院(新桥医院)  
 朱 悦 中国医科大学附属第一医院

#### 执笔作者

黄 博 陆军军医大学第二附属医院(新桥医院)  
 朱丰照 陆军军医大学第二附属医院(新桥医院)  
 张亚庆 陆军军医大学第二附属医院(新桥医院)  
 冯陈诚 陆军军医大学第二附属医院(新桥医院)

【利益冲突】所有作者均声明不存在利益冲突

#### 参 考 文 献

- [1] Luo X, Pietrobon R, Sun SX, et al. Estimates and patterns of direct health care expenditures among individuals with back pain in the United States[J]. Spine (Phila Pa 1976), 2004, 29(1): 79-86.
- [2] Hurwitz EL, Randhawa K, Yu H, et al. The global spine care initiative: a summary of the global burden of low back and neck pain studies[J]. Eur Spine J, 2018, 27(6): 796-801.
- [3] Jensen RK, Kongsted A, Kjaer P, et al. Diagnosis and treatment of sciatica[J]. BMJ, 2019, 367: l6273.
- [4] Clark AJ, Safaee MM, Khan NR, et al. Tubular microdiscectomy: techniques, complication avoidance, and review of the literature[J]. Neurosurg Focus, 2017, 43(2): E7.
- [5] Deyo RA, Mirza SK. Clinical practice. Herniated lumbar intervertebral disk[J]. N Engl J Med, 2016, 374(18): 1763-1772.
- [6] Huang TJ, Hsu RW, Li YY, et al. Less systemic cytokine response in patients following microendoscopic versus open lumbar discectomy[J]. J Orthop Res, 2005, 23(2): 406-411.
- [7] German JW, Adamo MA, Hoppenot RG. Perioperative results following lumbar discectomy: comparison of minimally invasive discectomy and standard microdiscectomy [J]. Neurosurg Focus, 2008, 25(2): E20.
- [8] Righesso O, Falavigna A, Avanzi O. Comparison of open discectomy with microendoscopic discectomy in lumbar disc herniations: results of a randomized controlled trial[J]. Neurosurgery, 2007, 61(3): 545-549.
- [9] Barber SM, Nakhla J, Konakondla S, et al. Outcomes of endoscopic discectomy compared with open microdiscectomy and tubular microdiscectomy for lumbar disc herniations: a meta-analysis[J]. J Neurosurg Spine, 2019, 31(6): 802-815.
- [10] Li X, Chang H, Meng X. Tubular microscopes discectomy versus conventional microdiscectomy for treating lumbar disc herniation: systematic review and meta-analysis. Medicine (Baltimore), 2018, 97(5): e9807.
- [11] Zhang T, Guo N, Wang K, et al. Comparison of outcomes between tubular microdiscectomy and conventional microdiscectomy for lumbar disc herniation: a systematic review and meta-analysis of randomized controlled trials[J]. J Orthop Surg Res, 2023, 18(1): 479.
- [12] Mustafa RA, Santesso N, Brozek J, et al. The GRADE approach is reproducible in assessing the quality of evidence of quantitative evidence syntheses[J]. J Clin Epidemiol, 2013, 66(7): 731-742.
- [13] 中华医学会骨科学分会脊柱外科学组, 范顺武, 姜建元, 等. 腰椎斜外侧椎间融合术的临床应用指南[J]. 中华骨科杂志, 2020, 40(8): 459-468.
- [14] Hamawandi SA, Sulaiman II, Al-Humairi AK. Open fenestration discectomy versus microscopic fenestration discectomy for lumbar disc herniation: a randomized controlled trial[J]. BMC Musculoskelet Disord, 2020, 21(1): 384.
- [15] Jarebi M, Awaf A, Lefranc M, et al. A matched comparison of outcomes between percutaneous endoscopic lumbar discectomy and open lumbar microdiscectomy for the treatment of lumbar disc herniation: a 2-year retrospective cohort study[J]. Spine J, 2021, 21(1): 114-121.
- [16] Park SM, Lee HJ, Park HJ, et al. Biportal endoscopic versus microscopic discectomy for lumbar herniated disc: a randomized controlled trial[J]. Spine J, 2023, 23(1): 18-26.
- [17] Liu Y, Kim Y, Park CW, et al. Interlaminar endoscopic lum-



- bar discectomy versus microscopic lumbar discectomy: a preliminary analysis of L5-S1 lumbar disc herniation outcomes in prospective randomized controlled trials[J]. *Neurospine*, 2023, 20(4): 1457-1468.
- [18] Glennie RA, Urquhart JC, Koto P, et al. Microdiscectomy is more cost-effective than a 6-month nonsurgical care regimen for chronic radiculopathy[J]. *Clin Orthop Relat Res*, 2022, 480(3): 574-584.
- [19] Chang H, Xu J, Yang D, et al. Comparison of full-endoscopic foraminoplasty and lumbar discectomy (FEFLD), unilateral biportal endoscopic (UBE) discectomy, and microdiscectomy (MD) for symptomatic lumbar disc herniation[J]. *Eur Spine J*, 2023, 32(2): 542-554.
- [20] Gadjaraj PS, Harhangi BS, Amelink J, et al. Percutaneous transforaminal endoscopic discectomy versus open microdiscectomy for lumbar disc herniation: a systematic review and meta-analysis[J]. *Spine (Phila Pa 1976)*, 2021, 46(8): 538-549.
- [21] Bailey CS, Glennie A, Rasoulinejad P, et al. Discectomy compared with standardized nonoperative care for chronic sciatica due to a lumbar disc herniation: a secondary analysis of a randomized controlled trial with 2-year follow-up[J]. *J Bone Joint Surg Am*, 2021 Oct 12. Online ahead of print.
- [22] Bailey CS, Rasoulinejad P, Taylor D, et al. Surgery versus conservative care for persistent sciatica lasting 4 to 12 months[J]. *N Engl J Med*, 2020, 382(12): 1093-1102.
- [23] Debono B, Sabatier P, Garnault V, et al. Outpatient lumbar microdiscectomy in France: from an economic imperative to a clinical standard-an observational study of 201 cases [J]. *World Neurosurg*, 2017, 106: 891-897.
- [24] Linhares D, Fonseca JA, Ribeiro da Silva M, et al. Cost effectiveness of outpatient lumbar discectomy[J]. *Cost Eff Resour Alloc*, 2021, 19(1): 19.
- [25] Palmer S. Use of a tubular retractor system in microscopic lumbar discectomy: 1 year prospective results in 135 patients[J]. *Neurosurg Focus*, 2002, 13(2): E5.
- [26] McLain RF, Kalfas I, Bell GR, et al. Comparison of spinal and general anesthesia in lumbar laminectomy surgery: a case-controlled analysis of 400 patients[J]. *J Neurosurg Spine*, 2005, 2(1): 17-22.
- [27] Evaniew N, Bogle A, Soroceanu A, et al. Minimally invasive tubular lumbar discectomy versus conventional open lumbar discectomy: an observational study from the Canadian Spine Outcomes and Research Network[J]. *Global Spine J*, 2021, 13(5): 1293-1303.
- [28] Wang Y, Liang Z, Wu J, et al. Microdiscectomy and conventional microdiscectomy for lumbar disc herniation: a systematic review and network meta-analysis[J]. *Spine (Phila Pa 1976)*, 2019, 44(14): 1025-1033.
- [29] Overvest GM, Peul WC, Brand R, et al. Tubular discectomy versus conventional microdiscectomy for the treatment of lumbar disc herniation: long-term results of a randomised controlled trial[J]. *J Neurol Neurosurg Psychiatry*, 2017, 88(12): 1008-1016.
- [30] Dasenbrock HH, Juraschek SP, Schultz LR, et al. The efficacy of minimally invasive discectomy compared with open discectomy: a meta-analysis of prospective randomized controlled trials[J]. *J Neurosurg Spine*, 2012, 16(5): 452-462.
- [31] Kogias E, Klingler JH, Franco Jimenez P, et al. Incidental durotomy in open versus tubular revision microdiscectomy: a retrospective controlled study on incidence, management, and outcome[J]. *Clin Spine Surg*, 2017, 30(10): E1333-E1337.
- [32] 中华医学会骨科学分会脊柱外科学组, 中华医学会骨科学分会骨科康复学组. 腰椎间盘突出症诊疗指南[J]. *中华骨科杂志*, 2020, 40(8): 477-487.
- [33] Yüce İ, Kahyaoğlu O, Çavuşoğlu H, et al. Surgical outcome and efficacy of lumbar microdiscectomy technique with preserving of ligamentum flavum for recurrent lumbar disc herniations[J]. *J Clin Neurosci*, 2019, 63: 43-47.
- [34] Özyay R, Ogur T, Durmaz HA, et al. Revisiting ligament-sparing lumbar microdiscectomy: when to preserve ligamentum flavum and how to evaluate radiological results for epidural fibrosis[J]. *World Neurosurg*, 2018, 114: e378-e387.
- [35] Li J, Ma Q, Wu J, et al. Dose preservation of ligament flavum really help prevent postoperative epidural fibrosis and improve outcome in microdiscectomy?[J]. *J Clin Neurosci*, 2020, 80: 331-335.
- [36] Zhang Y, Chong F, Feng C, et al. Comparison of endoscope-assisted and microscope-assisted tubular surgery for lumbar laminectomies and discectomies: minimum 2-year follow-up results[J]. *Biomed Res Int*, 2019, 2019: 5321580.
- [37] Thomé C, Klassen PD, BoumaGJ, et al. Annular closure in lumbar microdiscectomy for prevention of reherniation: a randomized clinical trial[J]. *Spine J*, 2018, 18(12): 2278-2287.
- [38] Kienzler JC, Klassen PD, Miller LE, et al. Three-year results from a randomized trial of lumbar discectomy with annulus fibrosus occlusion in patients at high risk for reherniation[J]. *Acta Neurochir (Wien)*, 2019, 161(7): 1389-1396.
- [39] Thomé C, Kuršumovic A, Klassen PD, et al. Effectiveness of an annular closure device to prevent recurrent lumbar disc herniation: a secondary analysis with 5 years of follow-up[J]. *JAMA Netw Open*, 2021, 4(12): e2136809.
- [40] Boody BS, Sasso RC, Smucker JD. Far lateral/extraforaminal approaches for microdiscectomy and foraminal decom-

- pression in the lumbar spine[J]. *Clin Spine Surg*, 2021, 34(7): 241-246.
- [41] Tessitore E, de Tribolet N. Far-lateral lumbar disc herniation: the microsurgical transmuscular approach[J]. *Neurosurgery*, 2004, 54(4): 939-942; discussion 942.
- [42] Siu TL, Lin K. Microscopic tubular discectomy for far lateral lumbar disc herniation[J]. *J Clin Neurosci*, 2016, 33: 129-133.
- [43] Ünsal ÜÜ Sr, Senturk S. Minimally invasive far-lateral microdiscectomy: a new retractor for far-lateral lumbar disc surgery[J]. *Cureus*, 2021, 13(1): e12625.
- [44] Guo H, Wang B, Ji Z, et al. Closed drainage versus non-drainage for single-level lumbar discectomy: a prospective randomized controlled study[J]. *BMC Musculoskelet Disord*, 2020, 21(1): 484.
- [45] Kotil K. Closed drainage versus non-drainage for single-level lumbar disc surgery: relationship between epidural hematoma and fibrosis[J]. *Asian Spine J*, 2016, 10(6): 1072-1078.
- [46] Carragee EJ, Spinnickie AO, Alamin TF, et al. A prospective controlled study of limited versus subtotal posterior discectomy: short-term outcomes in patients with herniated lumbar intervertebral discs and large posterior anular defect [J]. *Spine (Phila Pa 1976)*, 2006, 31(6): 653-657.
- [47] Loupasis GA, Stamos K, Katonis PG, et al. Seven- to 20-year outcome of lumbar discectomy[J]. *Spine (Phila Pa 1976)*, 1999, 24(22): 2313-2317.
- [48] Ahsan MK, Khan SI, Tarik MM, et al. Limited versus aggressive open discectomy for a single level lumbar intervertebral disc prolapse[J]. *Mymensingh Med J*, 2019, 28(3): 586-594.
- [49] Kowalski JM, Olsewski JM, et al. Results of intervertebral discectomy without fusion at L4-5 versus L5-S1[J]. *J Spinal Disord*, 1995, 8(6): 457-463.
- [50] Zhu F, Zhang Y, Peng Y, et al. A novel classification based on magnetic resonance imaging for individualized surgical strategies of lumbar disc herniation[J]. *Arch Orthop Trauma Surg*, 2023, 143(8): 4833-4842.
- [51] Shousha M, Cirovic D, Boehm H. Infection rate after minimally invasive noninstrumented spinal surgery based on 4350 procedures[J]. *Spine (Phila Pa 1976)*, 2015, 40(3): 201-205.
- [52] Shriver MF, Xie JJ, Tye EY, et al. Lumbar microdiscectomy complication rates: a systematic review and meta-analysis[J]. *Neurosurg Focus*, 2015, 39(4): E6.
- [53] Omar A, Ecternacht S, Kurucan E, et al. Do surgical site infection rates differ among microscope-assisted versus loupe-assisted lumbar discectomies? [J]. *Clin Spine Surg*, 2020, 33(4): E147-E150.
- [54] Weiner BK, Kilgore WB. Bacterial shedding in common spine surgical procedures: headlamp/loupes and the operative microscope[J]. *Spine (Phila Pa 1976)*, 2007, 32(8): 918-920.
- [55] Bible JE, O'Neill KR, Crosby CG, et al. Microscope sterility during spine surgery[J]. *Spine (Phila Pa 1976)*, 2012, 37: 623-627.
- [56] Kotilainen E, Valtonen S. Clinical instability of the lumbar spine after microdiscectomy[J]. *Acta Neurochir (Wien)*, 1993, 125(1-4): 120-126.
- [57] Ramhmdani S, Xia Y, Xu R, et al. Iatrogenic spondylolisthesis following open lumbar laminectomy: case series and review of the literature[J]. *World Neurosurg*, 2018, 113: e383-e390.
- [58] Zhu F, Jia D, Zhang Y, et al. Moderate to severe multifidus fatty atrophy is the risk factor for recurrence after microdiscectomy of lumbar disc herniation[J]. *Neurospine*, 2023, 20(2): 637-650.
- [59] Lee P, Liu JC, Fessler RG. Perioperative results following open and minimally invasive single-level lumbar discectomy[J]. *J Clin Neurosci*, 2011, 18(12): 1667-1670.
- [60] Staartjes VE, Wispelaere MP, Miedema J, et al. Recurrent lumbar disc herniation after tubular microdiscectomy: analysis of learning curve progression[J]. *World Neurosurg*, 2017, 107: 28-34.
- [61] Yang CC, Chen CM, Lin MH, et al. Complications of full-endoscopic lumbar discectomy versus open lumbar microdiscectomy: a systematic review and meta-analysis[J]. *World Neurosurg*, 2022, 168: 333-348.
- [62] Rasouli MR, Rahimi-Movaghar V, Shokraneh F, et al. Minimally invasive discectomy versus microdiscectomy/open discectomy for symptomatic lumbar disc herniation[J]. *Cochrane Database Syst Rev*, 2014(9): CD010328.

【收稿日期:2023-10-6】

【本文编辑:孙维】

### 公告与免责声明

本指南仅包括基于专家临床经验和临床研究结果的建议,不是制定医疗实践决定的唯一准则,不应被用作为惩戒医师的法规依据。本指南的全部陈述和建议主要基于部分专家的意见,并非全部为科学证实的资料。本指南不包含未表达或隐含的内容,同时也不保证适用于各种特殊目的。所涉及内容不承担医患双方及任何第三方依据本指南制定及履行过程中的任何决定所产生的任何损失的赔偿责任。本指南也不赋予医患双方依据本指南提供的医疗建议所引发的使用者与患者或使用者与任何其他入构成医患法律纠纷处理的法律地位。